

UN CŒUR SERRÉ...

Paule P¹, Navarro L², Chiche G³, Collart F⁴

1. Service de Cardiologie, 2. Service de Médecine Interne, Hôpital d'Instruction des Armées A. Laveran, 13998 Marseille Armées, France.

3. Service de Cardiologie, 4. Service de Chirurgie Cardiaque, Centre Hospitalier Universitaire La Timone, 13005 Marseille, France.

Med Trop 2008 ; **68** : 651-654

Observation

Une patiente, âgée de 62 ans, d'origine marocaine, est hospitalisée dans un tableau d'insuffisance cardiaque droite. Elle ne consomme pas d'alcool mais il existe la notion d'une probable tuberculose pulmonaire dans l'enfance. Depuis plusieurs mois, elle signale une dyspnée et une hépatalgie à l'effort. Elle est apyrétique. L'examen clinique met en évidence des bruits du cœur irréguliers, discrètement assourdis avec une systole et une diastole libres. Il existe des oedèmes des deux membres inférieurs jusqu'à mi-cuisse, prenant le godet, associés à une turgescence jugulaire augmentée en inspiration (signe de Kussmaul), un reflux hépato-jugulaire, une hépatomégalie, une ascite et une diminution du murmure vésiculaire aux bases.

L'ECG enregistre une fibrillation auriculaire (FA) discrètement microvoltée (Fig. 1) à 100 battements/minute avec négativation de l'onde T sur l'ensemble du précordium. Le cliché thoracique objective une augmentation de l'index cardiothoracique ainsi que des calcifications en coquille d'œuf en regard du péricarde (Fig. 2). Le parenchyme pulmonaire ne présente pas d'anomalie. Hormis une discrète élévation de la gamma glutamyl transférase, les bilans hépatique et rénal, ainsi que les taux de coagulation et de protéines plasmatiques sont normaux. Les sérologies des hépatites demeurent négatives et le bilan du fer est sans particularité. Il existe un discret syndrome inflammatoire (CRP à 50 mg/l). L'échographie abdominale confirme l'hépatomégalie avec un parenchyme homogène, l'existence d'une ascite de moyenne abondance, d'une splénomégalie modérée et d'une dilatation des veines sus-hépatiques. La ponction d'ascite individualise un transsudat, paucicellulaire, les cultures demeurant négatives. L'IDR à la tuberculine est positive mais la recherche de BK sur l'ensemble des prélèvements s'avère négative.

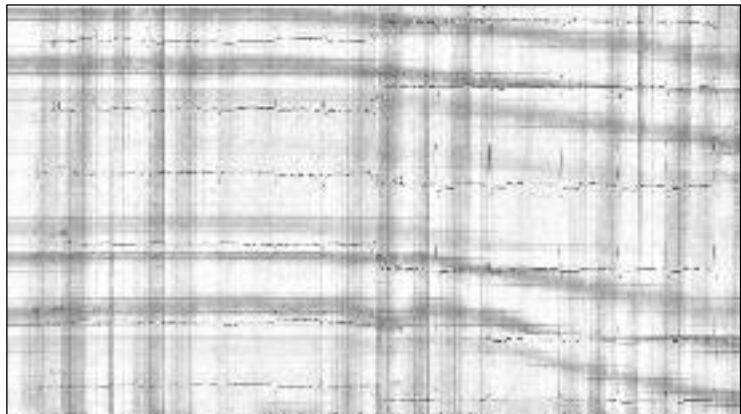


Figure 1. ECG de la patiente en fibrillation auriculaire avec négativation de l'onde T sur l'ensemble du précordium.

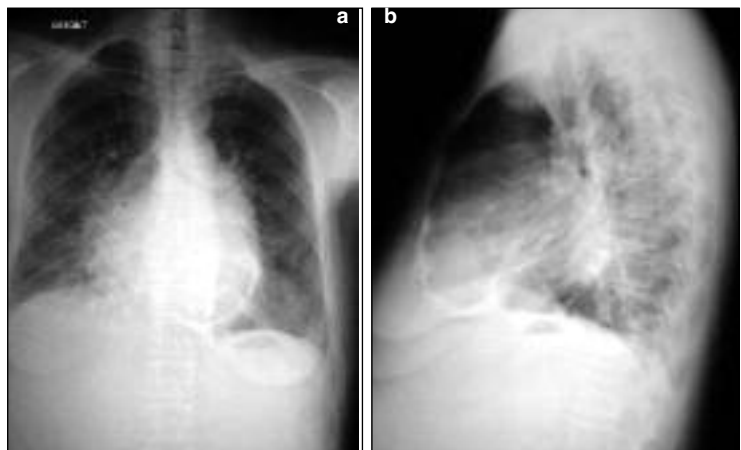


Figure 2. a) cliché thoracique de face (à gauche) et b) de profil (à droite) montrant des calcifications péricardiques.

Quel est votre diagnostic ?

• Courriel : philippe.paule@orange.fr

• Article reçu le 01/08/2008, définitivement accepté le 10/09/2008.

Réponse

Péricardite chronique constrictive

Il s'agit d'une péricardite chronique constrictive (PCC) calcifiante possiblement post tuberculeuse compte tenu du terrain.

En effet la tomодensitométrie thoracoabdomino-pelvienne confirme l'existence de calcifications péricardiques sans anomalie parenchymateuse, la veine cave inférieure est dilatée (Fig. 3).

L'échocardiographie cardiaque transthoracique (ETT) montre des ventricules de petite taille, hyperkinétiques avec un aspect de septum paradoxal, associés à une dilatation biauriculaire. Les flux de remplissage mitral et tricuspide sont modulés par la respiration : en inspiration, il existe une diminution d'amplitude importante du remplissage mitral et une augmentation significative d'amplitude du remplissage tricuspide. L'IRM cardiaque confirme l'existence d'un péricarde épaissi avec un ventricule droit de petit volume, associé à un mouvement paradoxal du septum interventriculaire (Fig. 4). Le cathétérisme cardiaque objective une égalisation des pressions diastoliques dans les différentes cavités ainsi qu'un aspect de dip-plateau des courbes ventriculaires (Fig. 5).

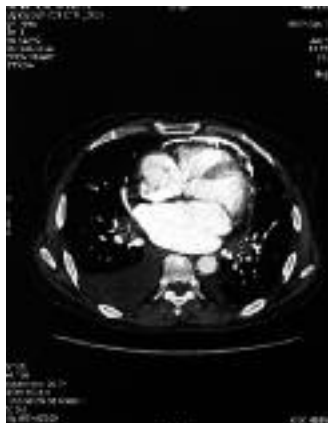

Figure 3. Tomodensitométrie thoracique en fenêtre médiastinale montrant les calcifications péricardiques et un épanchement pleural bilatéral essentiellement droit.

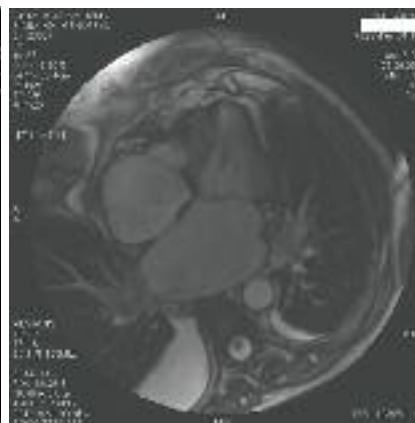


Figure 4. IRM cardiaque en incidence 4 cavités montrant un péricarde épaissi avec un ventricule droit de petit volume, tubulé.

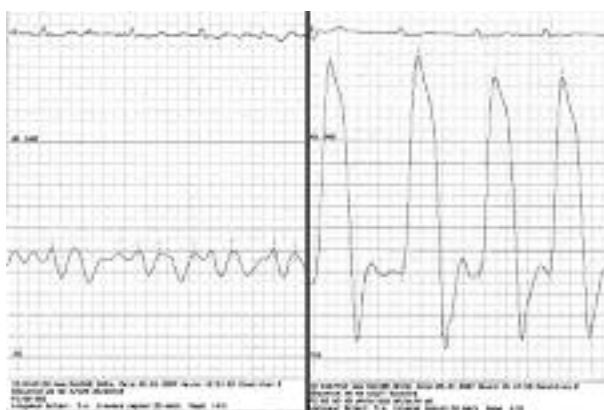
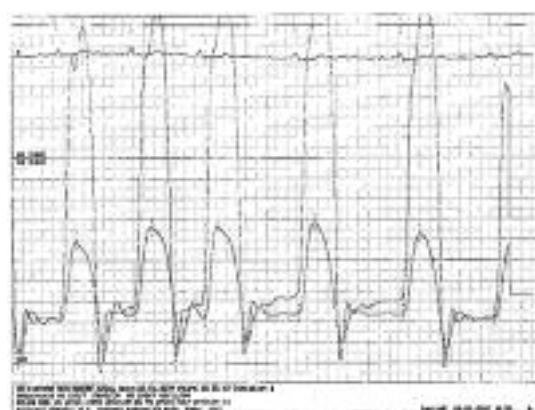
Figure 5. Courbes de cathétérisme cardiaque objectivant une égalisation des pressions diastoliques dans les cavités droites (à gauche) et dans les deux ventricules avec aspect de dip-plateau (à droite).



La patiente bénéficie d'une décortication péricardique sub-totale. Le péricarde est épaissi, très calcifié de manière étendue, réalisant le « panzer Hertz » des auteurs allemands et ne permettant pas de libérer la face diaphragmatique du ventricule droit (Fig. 6). L'étude anatomopathologique montre un tissu fibreux avec de nombreux foyers de calcifications et des remaniements inflammatoires non spécifiques, sans granulome épithélio-gigantocellulaire (Fig. 7). Deux mois après, la patiente est asymptomatique. L'ECG enregistre toujours une FA. L'ETT montre des oreillettes dilatées mais il n'existe plus de variations respiratoires du flux transmitral.

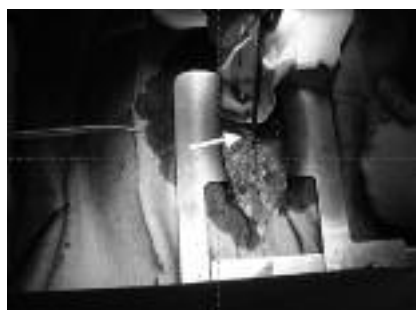

Figure 6. Décortication péricardique montrant un péricarde épaissi (flèche).

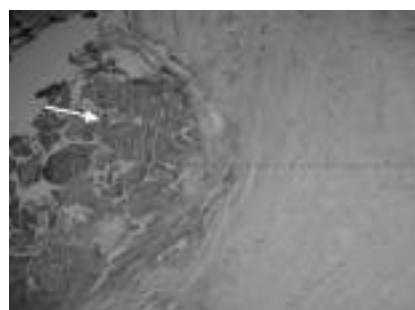


Figure 7. Coupe anatomopathologique mettant en évidence du tissu fibreux avec de nombreux foyers de calcifications (flèche blanche) et des remaniements inflammatoires non spécifiques.

Discussion

La PCC constitue une étiologie classique d'insuffisance cardiaque droite. Sur le plan physiopathologique, le péricarde fibrosé et calcifié, est épaissi et isole les cavités cardiaques au sein de la cage thoracique, modifiant leur réponse aux variations respiratoires. Le volume cardiaque intra-péricardique demeure fixe. Il existe aussi un trouble du remplissage ventriculaire qui est rapidement limité, la pression diastolique ventriculaire, augmentant brutalement, est classiquement égale au tiers de la valeur de la pression systolique. C'est le phénomène d'adiastolie qui se traduit par l'aspect de dip-plateau individualisé sur les courbes de cathétérisme. Il a deux conséquences : d'une part, au cours de l'inspiration, alors que la pression ventriculaire gauche demeure constante, la pression dans les veines pulmonaires diminue, il en résulte une diminution du remplissage ventriculaire gauche ; par contre, le retour veineux droit augmente et le remplissage du ventricule droit aussi. D'autre part, le volume cardiaque étant constant, il en résulte une interdépendance ventriculaire qui se traduit par une dyskinésie septale, l'augmentation du remplissage du ventricule droit se faisant au dépend du ventricule gauche. Les remplissages ventriculaires sont ainsi dépendants du cycle respiratoire. Enfin c'est au cours de la diastole, où les volumes ventriculaires sont à leur maximum, que le retour veineux est rendu difficile et il en découle une égalisation des pressions dans les différentes cavités (1, 2). Outre les complications hémodynamiques, l'existence d'une constriction prolongée favorise la survenue de troubles du rythme supraventriculaire surtout en présence de calcifications avec dilatation des oreillettes (3). La symptomatologie fonctionnelle se résume essentiellement à une dyspnée présente dans 85 % des cas (1). Outre les signes d'insuffisance cardiaque droite, l'examen clinique peut retrouver un choc de pointe et surtout dans 50 % des cas des formes calcifiées, un troisième bruit protodiastolique entendu au niveau de l'endapex, irradiant parfois de manière diffuse et majoré en inspiration. Il s'agit de la « vibrance péricardique » qui traduit le plateau diastolique d'autant plus précoce que la constriction est sévère (1). L'ECG parfois microvolté enregistre une FA dans 25 % des cas et surtout met en évidence un sous-décalage du segment ST et des anomalies de l'onde T qui est volontiers négative, aplatie ou biphasique (1, 2). Le cliché thoracique objective des calcifications en coquille d'œuf, parfois mieux visualisées en incidence de profil. Bien que très évocatrice de PCC, leur présence n'est pas systématique et n'oriente pas nécessairement vers une étiologie précise.

Cependant ces éléments font souvent défaut ou manquent de spécificité et le patient se présente parfois dans un tableau d'anasarque. Si du point de vue diagnostique, les causes rénales et carenciales sont rapidement écartées au vu du contexte, de l'absence d'hépatomégalie et des taux de créatine sérique, de protéinurie ou de protéinurie, les hépatopathies le sont devant l'association d'arguments clinique (présence d'un reflux hépato-jugulaire) et paraclinique (dilatation des veines sus-hépatiques). Par contre, la véritable difficulté réside dans le diagnostic différentiel avec les cardiomyopathies restrictives (CMR) qui se compliquent volontiers d'une adiestolie. Ainsi la présentation clinique est semblable car le retentissement hémodynamique est proche mais cependant sans retentissement du cycle respiratoire sur le remplissage ventriculaire. Cette étape constitue un challenge d'autant plus important que si la chirurgie permet bien souvent la guérison des patients porteurs d'une PCC, elle n'est d'aucun intérêt voire dangereuse dans la CMR. Parfois le contexte clinique et des examens biologiques simples permettent aisément d'évoquer le diagnostic de CMR compliquant une maladie générale (hémochromatose, amylose). Surtout l'ETT a acquis une réelle expertise à ce niveau. Non seulement elle peut reproduire les données hémodynamiques du cathétérisme cardiaque en visualisant un dip-plateau sur l'aspect du flux d'insuffisance pulmonaire mais surtout elle objective de manière non invasive les variations respiratoires auxquelles sont soumis les flux de remplissage ventriculaire confirmant alors la

constriction. Cependant certains patients ne sont pas très échogènes et l'apport de techniques d'imagerie en coupes trouve alors toute sa place. Ainsi dans la PCC, l'IRM cardiaque permet de visualiser une augmentation de l'épaisseur parfois très localisée du péricarde (supérieure à 4 mm), immobile quel que soit le temps du cycle cardiaque, associée à une dilatation des veines caves, un aspect tubulaire du ventricule droit, un septum paradoxal et une dilatation des oreillettes. Certaines séquences dynamiques, notamment celles utilisant la technique du « tagging », visualisent précisément la contraction du myocarde ; en cas de PCC, l'épicarde est alors peu mobile, adhérent au péricarde, signant le diagnostic d'épicardite (1, 4). Cette fibrose étendue au myocarde est confirmée par la persistance d'un rehaussement tardif localisé à l'épicarde dix minutes après injection de produit de contraste. Cette situation a un impact sur le geste chirurgical qui s'avère plus difficile avec de moindre chance de succès. Par ailleurs, dans les CMR, il existe fréquemment une hypertrophie ventriculaire gauche bien appréciée en IRM et précisée par le calcul de la masse cardiaque. Quel que soit l'examen complémentaire utilisé, le diagnostic formel de PCC repose essentiellement sur les anomalies hémodynamiques, l'épaississement du péricarde et les calcifications pouvant être absentes (4). Enfin la valeur du BNP est nettement plus élevée dans les CMR (4).

Les causes de PCC sont multiples : après chirurgie cardiaque, radiothérapie ou traumatisme thoracique, dans le cadre de maladies générales, notamment la polyarthrite rhumatoïde, parfois idiopathiques. Si dans les pays développés, les étiologies infectieuses, notamment bactériennes et surtout tuberculeuse sont rares, la situation est différente en Afrique et en Asie où la tuberculose demeure la cause la plus fréquente. La PCC y complique une péricardite tuberculeuse dans 30 à 60 % des cas (3). La tuberculose entraîne une supuration entre les deux feuillets du péricarde favorisant secondairement son épaississement avec présence de fibrose. Cependant la physiopathologie précise de la PCC demeure encore floue. Il semblerait notamment qu'elle complique rarement une péricardite tuberculeuse chez les patients porteurs du VIH dont le déficit immunitaire est pourtant fréquemment associé à la présence du Bacille de Koch (5). La PCC serait la traduction d'une réaction d'hypersensibilité au sein de laquelle les lymphocytes T ainsi qu'un certain nombre de médiateurs comme les interleukines 1 et 2, l'interféron gamma et le TNF alpha joueraient un rôle important (5). Les calcifications rendent compte de la chronicité de la pathologie mais peuvent être absentes, n'ayant pas de signification étiologique (3). Ces anomalies s'accompagnent rarement de localisations pulmonaires actives de la tuberculose (3).

Si les épisodes de décompensation aiguë imposent un traitement symptomatique basé sur l'utilisation des diurétiques et la réalisation de ponctions évacuatrices des éventuels épanchements, le traitement efficace est d'emblée chirurgical compte tenu des calcifications et impose la péricardectomie. L'antibiothérapie antituberculeuse est mise en route pour une durée de six mois quand cette étiologie est confirmée ou s'il existe une forte présomption devant un contexte de survenue évocateur comme c'est souvent le cas en zone tropicale (1, 3). Elle prend effet deux semaines à un mois avant l'intervention (6). Avec un taux de mortalité per-opératoire non négligeable, autour de 6%, la chirurgie permet cependant dans la grande majorité des cas une évolution favorable, la pression veineuse centrale se normalisant en un mois (4). Cependant, dans des situations très évoluées, il peut effectivement exister une fibrose du myocarde en regard, modifiant ses propriétés et expliquant des résultats moins bons caractérisés par un bas débit cardiaque (1, 7). Enfin la péricardectomie concerne les deux feuillets du péricarde et nécessite la mise en route d'une circulation extracorporelle, ce qui limite malheureusement son indication en milieu tropical.

Conclusion

Dans un contexte évocateur, le diagnostic de PCC doit être rapidement évoqué devant un tableau d'insuffisance cardiaque droite. Le cliché thoracique visualisant les calcifications et surtout l'ETT, permettent bien souvent de confirmer le diagnostic en soulignant les anomalies d'ordre hémodynamique. L'apport du cathétérisme cardiaque et maintenant de l'IRM cardiaque peut être intéressant devant un tableau moins caricatural, notamment en l'absence de calcifications ou chez un patient peu échogène et dans le cadre du bilan pré-thérapeutique.

Références

1. Gournay G, Guérot C. Péricardite chronique : péricardites chroniques constrictives. *Encycl Méd Chir (Elsevier Paris), Coeur-Vaisseaux*, 11016-A-10, 9-1989, 16p.
2. Troughton RW, Asher CR, Klein AL. Pericarditis. *Lancet* 2004; 363 : 717-27.
3. Mayosi BM, Burgess LJ, Doubell AF. Tuberculous pericarditis. *Circulation* 2005; 112: 3608-16.
4. Little WC, Freeman GL. Pericardial disease. *Circulation* 2006; 113 : 1622-32.
5. Cinar B, Enç Y, Göksel O, Cimen S, Ketenci B, Teskin O *et al.* Chronic constrictive tuberculous pericarditis : risk factors and outcome of pericardiectomy. *Int J Tuberc Lung Dis* 2006; 10 : 701-6.
6. Quale JM, Lipschik GY, Heurich AE. Management of tuberculous pericarditis. *Ann Thorac Surg* 1987; 43 : 653-5.
7. DeValeria PA, Baumgartner WA, Casale AS, Greene PS, Cameron DE, Gardner TJ *et al.* Current indications, risks, and outcome after pericardiectomy. *Ann Thorac Surg* 1991; 52 : 219- 24.

« UN CŒUR SERRÉ » : PÉRICARDITE CHRONIQUE CONSTRICTIVE

RÉSUMÉ • Les auteurs rapportent l'observation d'une patiente marocaine, âgée de 62 ans, hospitalisée dans un tableau d'anasarque révélateur d'une péricardite chronique constrictive. L'existence de calcifications et des anomalies hémodynamiques typiques ont permis de confirmer le diagnostic. Le praticien dispose actuellement de techniques nouvelles notamment l'IRM cardiaque dans les cas difficiles. Si la tuberculose est actuellement rarement impliquée dans les pays développés, il n'en est pas de même en zone tropicale. La péricardectomie constitue le traitement habituel associée à une antibiothérapie antituberculeuse quand l'étiologie est confirmée ou très probable.

MOTS-CLÉS • péricardite chronique constrictive, tuberculose, péricardectomie.

HEAVY-HEARTED: CHRONIC CONSTRICTIVE PERICARDITIS

ABSTRACT • The purpose of this report is to describe a case involving a 62-year-old Moroccan woman hospitalized for generalized edema that lead to diagnosis of chronic constrictive pericarditis. Diagnosis was confirmed on the basis of pericardial calcification and typical hemodynamic findings. New imaging techniques such as cardiac MRI allow accurate anatomical and physiological assessment in difficult cases. While tuberculosis is rarely involved in industrialized countries, it is a frequent factor in developing countries. The usual treatment consists of pericardiectomy in association with standard antituberculosis drugs if association with tuberculosis is established or highly likely.

KEY WORDS • Chronic constrictive pericarditis. Tuberculosis. Pericardiectomy.